

# équi-meeting maréchalerie 2017 : Une édition résolument pratique !

Par : **Collectif membres du comité organisateur équi-meeting + conférenciers.**

Les 29 et 30 septembre derniers, plus de 720 personnes ont fait le déplacement pour la cinquième édition d'équi-meeting maréchalerie au Haras national du Pin. Cette année, les trois sessions techniques se sont articulées autour de cas cliniques, complétés par des présentations de gestion pratique et de connaissances fondamentales.

Voici un résumé de chaque présentation. Toutes les interventions ont été filmées et sont d'ores et déjà disponibles sur équi-vod.



© L. Gérard


## Session 1 : Les pieds serrés

### Gestion d'un pied serré en Tunisie – Eric Seltzer

Ce cas comportait deux difficultés : intervenir loin de chez soi avec un outillage restreint et gérer le problème du cheval, les pieds serrés.

Pour être performant loin de chez soi et sans forge, il faut apporter la première fois des fers pré-ajustés, et une fois sur place, prendre les empreintes du cheval, pour préparer ses fers à la maison pour la prochaine fois.

La gestion des pieds serrés a été réalisée par un parage cherchant à rééquilibrer les charges sur le pied et à réduire les charges en talons aggravant le serrage des talons, par l'utilisation d'une plaque permettant le transfert des charges sur la fourchette. Le suivi sur 15 mois a permis d'améliorer un peu la forme des pieds du cheval, mais surtout permis au propriétaire d'être performant en courses d'endurance.



[https://www.youtube.com/watch?v=\\_kx1UsWzI&list=PLATYrVnX3WHVXUXMHDsZsU11gY65aGN7K&index=2](https://www.youtube.com/watch?v=_kx1UsWzI&list=PLATYrVnX3WHVXUXMHDsZsU11gY65aGN7K&index=2)

## Gestion d'un pied serré avec une seime quarte – Antoine Zaccone

Le cas présenté relevait un double défi : gérer des pieds serrés avec une seime en quartier.

Les causes du développement de la seime quarte ont bien été identifiées. La surcharge du quartier interne secondaire à l'aplomb et à un parage insuffisant a généré la verticalisation de la paroi interne, qui a progressivement recouvert le cartilage unguulaire interne du pied. Lors de la descente de la première phalange entre les cartilages unguulaires au moment de la descente maximale du boulet, de manière physiologique, les cartilages unguulaires s'écartent. Dans ce cas, le cartilage unguulaire interne emprisonné dans la paroi ne pouvait pas s'écarter, forçait sur la paroi et a fini par la casser en raison des surpressions.

La gestion réside donc dans le parage pour réduire la verticalisation de la paroi interne, la pose d'un fer à planche pour protéger le pied, et la réalisation d'une suppression d'appui en talon interne. Cette suppression d'appui doit être renouvelée tous les 15 jours pour être efficace.



[https://www.youtube.com/watch?v=AWZ-p\\_ccz9A&list=PLATYrVnX3WHVXUXMHDsZsU11gY65aGN7K&index=3](https://www.youtube.com/watch?v=AWZ-p_ccz9A&list=PLATYrVnX3WHVXUXMHDsZsU11gY65aGN7K&index=3)

## Gestion pratique des pieds serrés Ricard Rosello et Dr Miguel Paricio


L'encastelure est la modification des caractéristiques morphologiques et fonctionnelles de la partie palmaire du pied. La limitation de l'élasticité des quartiers et talons diminue la fonctionnalité du sabot. Des talons collapsés, des glomes comprimés et une fourchette atrophiée déterminent un pied encastelé.



© L. Gérard

Les tissus mous dans des pieds serrés ont un rôle plus important dans la diminution des vibrations à cause d'une inefficacité du système globale d'absorption des impacts. Les conséquences sont l'apparition de pathologies associées à la contusion. Une épaisseur solaire critique dans la projection distale de l'apex de la troisième phalange avec prédisposition à l'apparition d'hématomes, ostéite podale, pathologie articulaire, atrophie de la fourchette, glomes hypertrophiées, cartilages articulaires prolapsés, une perte de l'élasticité générale des tissus mous et une distorsion du sabot.


Le parage et le placement du fer ont pour objectif la gestion de la distorsion du sabot et l'optimisation du mécanisme physiologique du pied. A chaque parage, le repérage de points anatomique, tels que le centre de rotation interphalangien distal, la pointe de la fourchette et l'épaisseur de sole permet un suivi régulier et un travail optimal. Des examens complémentaires comme la radiologie sont d'une grande aide pour confirmer les marqueurs externes des structures anatomiques internes.



<https://www.youtube.com/watch?v=m8g6UxAQyJU&list=PLATYrVnX3WHVXUXMHDsZsU11gY65aGN7K&index=4>

## Connaissances fondamentales : pieds serrés ? petits ? Reserrés ? Atrophiés ? – Dr Francis Desbrosse

Le terme de pied serré est à prendre ici comme générique. Les manuels d'hippologie ne l'utilisent pas alors qu'ils décrivent les épaules serrées etc. On peut donc définir arbitrairement quatre catégories de pieds dits « serrés » : Les pieds petits, encastelés, atrophiés et ceux d'une taille normale mais compressés. Les pieds de taille normale peuvent être serrés directement ou indirectement par une inadéquation de la ferrure. Les pieds petits et sains peuvent être innés et résulter d'une adaptation d'une race aux terrains secs (chevaux ibériques) ou d'une adaptation à une fonction (Pur-Sang Anglais, Trakehner), ils peuvent être acquis chez un individu pour les mêmes raisons. Les pieds encastelés (en forme de tour) résultent d'une combinaison de facteurs : soulagement d'appui de l'arrière du pied pour fuir une douleur, défaut de parage du pied, résilience excessive de la corne de la paroi, environnement inadapté. Le pied atrophié, qui est dû à une limitation de mise en charge d'un membre, est en général associé à une boiterie chronique du même côté. La qualité de la corne n'est pas le seul élément qui favorise ou limite l'expansion du sabot lors de la mise en charge du membre, l'unité fonctionnelle « stratum / corium / troisième phalange » assurant la cohésion de l'ensemble. Les mécanismes de la douleur sont complexes : les influx générés par les capteurs barorécepteurs situés dans le corium, qui passent, entre autres, par la régulation des neurones à convergences situés dans la moelle, sont intégrés par le cerveau où la nociception devient douleur. Par ces mécanismes, la transduction des pressions appliquées sur le pied peut aussi bien stimuler la kinesthésie et la proprioception que les bloquer, ce qui induit soit un confort avec mise en charge du membre et expansion du sabot, soit une douleur avec limitation de la mise en charge et atrophie du pied. Ainsi la maréchalerie peut être aussi bien une discipline apportant du confort au cheval, qu'un moyen de traitement d'une boiterie, mais elle peut être aussi la cause d'un syndrome comme celui du pied serré. Pour conclure de façon simple on peut dire que l'art de la maréchalerie est celui de bien répartir les pressions et que les informations fournies par l'imagerie médicale sont à corrélérer avec celles fournies par l'utilisation raisonnée de la pince à sonder les pieds.



<https://www.youtube.com/watch?v=A96TJL497qs&index=5&list=PLATYrVnX3WHVXUXMHDsZsU11gY65aGN7K>

## Session 2 : Les pieds déformés

### Gestion de pieds déformés par une hyperostose des processus palmaires – Elèves de BTM- CFA CFPPA de la Baie du Mont St Michel


Les élèves qui ont présenté ce cas clinique sont en 5ème année d'apprentissage au CFA de Saint Hilaire du Harcouët. Le cheval choisi pour cette étude, présente une déformation du pied antérieur gauche en couronne et paturon.

Suite à une ancienne fracture du processus palmaire latéral, une prolifération osseuse est apparue, rendant le cheval boiteux chronique.

L'enjeu est donc, en s'appuyant sur la prescription vétérinaire, de faciliter le roulement du pied par une ferrure adaptée et de contenir l'augmentation du volume de l'antérieur droit qui est fort sollicité par compensation.

Le choix pour l'antérieur gauche s'est porté sur un fer couvert acier (25x8) forgé avec une ajusture DL. L'intérêt de ce fer est de diminuer les bras de levier tout en gardant une face supérieure plate.

Pour l'antérieur droit, c'est un fer acier couvert (25x8) forgé avec une ajusture française pour diminuer également les bras de levier tout en contenant le volume du pied par une face supérieure concave.



<https://www.youtube.com/watch?v=FF-1Scb2P6s&index=6&list=PLATYrVnX3WHVXUXMHDsZsU11gY65aGN7K>

### Gestion d'un pied déformé par une fourbure – Inès Fruit

T. est une ponette Shetland de 9 ans présentant une fourbure chronique évoluant depuis plus de deux ans sur les deux antérieurs, associée à un syndrome métabolique équin non contrôlé. Des tentatives de traitement médical et de maréchalerie ont été mis en place, mais du fait d'un manque de coordination des différents acteurs, ils n'ont pu empêcher la bascule de P3, la contracture du tendon fléchisseur profond du doigt et la dégradation de l'état général de l'animal malgré les anti-inflammatoires.

Que s'est-il passé ?




Venez vite le découvrir...

© I. Fruit

Le traitement proposé est donc un traitement divisé en trois : la ténotomie du tendon fléchisseur profond, la gestion médicale du syndrome métabolique équin et le traitement de maréchalerie (fers egg-bar, cale en bois et silicone).

Seule la coordination étroite entre le propriétaire, le vétérinaire et le maréchal ont permis la réussite du traitement et l'atteinte d'un objectif commun : faire marcher T. dans son pré sans anti-inflammatoire.



[https://www.youtube.com/watch?v=oZ3kDM\\_hzs4&list=PLATYrVnX3WHVXUXMHDsZsU11gY65aGN7K&index=7](https://www.youtube.com/watch?v=oZ3kDM_hzs4&list=PLATYrVnX3WHVXUXMHDsZsU11gY65aGN7K&index=7)

## Gestion pratique des déformations de la boîte cornée

*Antoine Corona et Pr Olivier Geffroy*


La boîte cornée est l'interface entre le sol et le cheval. Pour résister, elle subit des déformations physiologiques, mais ce jusqu'à un certain point. La répétition peut finir par rendre ces déformations permanentes, entraînant des conséquences sur la locomotion et les performances.

Il est important de faire la distinction entre le « beau pied » et le pied sain ou fonctionnel. Le pied sain est celui qui conserve un rapport structure/fonction équilibré, quel que soit l'aplomb ou la conformation du cheval. Un pied déformé peut être soumis à trois sortes de contraintes :

- le pied normal soumis à des contraintes anormales
- le pied faible soumis à des contraintes normales
- le pied faible soumis à des contraintes anormales

Outre l'aplomb qui induira le sens des pressions, et par voie de conséquences la forme du pied, le travail du maréchal peut également induire ces contraintes. Dès lors que le parage ou la base d'appui ne sont plus correctement équilibrés aux besoins du cheval, les pressions ne suivent plus leur trajectoire normale, le pied sera obligé de s'adapter en se déformant. Ce processus engage le cheval vers des pathologies à venir ; ou inversement.

La discipline ou les objectifs sportifs peuvent également entraîner faiblesse et pathologie du pied, si le pied n'est pas capable de subir les contraintes liées au niveau d'entraînement ou à un défaut d'aplomb. Dans tous les cas, il est primordial d'identifier la cause du pied faible, déformé ou pathologique et d'y répondre de manière adéquate. Il existe assez de produits et de techniques pour venir répondre à quasi tous les besoins. Mais un pied sain, commence souvent par la parfaite maîtrise des bases de la maréchalerie : anatomie, biomécanique et travail du fer.



<https://www.youtube.com/watch?v=QZEFlyz32uk&index=8&list=PLATYrVnX3WHVXUXMHDsZsU11gY65aGN7K>

### Connaissances fondamentales – Dr Stephen O'Grady

(extrait de la traduction proposée par l'organisation – dégage l'intervenant de toute responsabilité quant à son contenu)

La morphologie de la boîte cornée permet de mettre en évidence des déformations ou des modifications de pousse qui apparaissent lorsque les forces qu'elle subit sont augmentées ou diminuées sur une zone donnée. Le lien entre le membre et le pied permet de mettre en évidence des conformations qui prédisposent le pied à des forces de pression anormales.

A l'inverse l'évaluation de la distribution anormale des forces et des déformations de la boîte cornée qui en découlent serviront de base au parage ou à la mise en place d'une ferrure thérapeutique appropriée. Ce travail de maréchalerie fera partie du plan thérapeutique, ou sera parfois même la seule réponse thérapeutique à apporter, dans la plupart des problèmes de boiterie.

Il est primordial de bien connaître la biomécanique du pied, comment les déformations de la boîte cornée se produisent et comment il est possible d'agir sur ces forces pour en modifier la distribution ou avoir un effet sur les stress localisés sur une partie donnée du pied, afin d'améliorer ces déformations.



<https://www.youtube.com/watch?v=WBRIU6KjkAs&list=PLATYrVnX3WHVXUXMHDsZsU11gY65aGN7K&index=9>

## Session 3 : Les pieds cassés

### Gestion d'une fourmilière

*Grégory Hornez et Dr Anne-Gaëlle Dupays*

La fourmilière ou maladie de la ligne blanche est une infection de la jonction entre la boîte cornée et le chorion (chair entourant la troisième phalange). La cause peut être traumatique avec un coup externe, ou plus souvent une infection qui part de la ligne blanche et remonte sous la paroi. Son diagnostic n'est pas toujours facile. La radio permet de mettre en évidence des zones aériques sous la paroi, indicatrices d'une infection. Les radios numériques nous ont permis de bien progresser sur le diagnostic de ces pathologies car le traitement numérique de l'image a permis d'améliorer la visualisation des tissus mous, dont la paroi. Pour soigner correctement une fourmilière, il faut retirer tous les tissus nécrosés pour repartir sur une zone saine. Le traitement a minima de la fourmilière est toujours voué à l'échec, avec l'entretien permanent de l'infection.

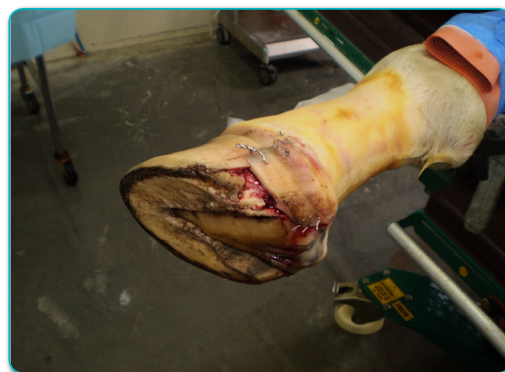

<https://www.youtube.com/watch?v=z5aUCNemTIA&index=10&list=PLATYrVnX3WHVXUXMHDsZsU11gY65aGN7K>

### Gestion d'une seime traumatique

*Luc Leroy et Dr Matthieu Cousty*

Un cheval de 1 an est présenté pour une plaie du sabot impliquant la paroi, la couronne et la peau en partie externe. Une réparation chirurgicale en urgence est envisagée de manière à obtenir une cicatrisation de la couronne pour limiter la formation de deux seimes sur les bords du volet à l'avenir.




© CHVE du Livet

Le cheval a été anesthésié. Le volet de paroi a été raccourci pour limiter les leviers. La peau a été suturée avec un fil irrésorbable. La région de la couronne et des glomes a été suturée avec un fil acier. La paroi du sabot a été suturée avec un fil acier 1,25 mm. Un plâtre de pied a été mis en place pour limiter l'écartement des talons.



Le plâtre a été enlevé à 4 semaines. Un fer en œuf, ajusté avec la branche externe redressée vers la fourchette, a été posé pour limiter la portée (suppression d'appui).

A long terme, la couronne présente un aspect normal. La paroi présente une croissance normale.



<https://www.youtube.com/watch?v=ATazdnBgDfc&list=PLATYrVnX3WHVXUXMHDsZsU11gY65aGN7K&index=11>

### Gestion pratique des seimes – Xavier Moreau et Dr Roland Perrin


La seime (fracture de la paroi) du trotteur de course est une urgence qui doit être traitée sans arrêter le cheval. Pour la soigner, il faut chercher les causes de la seime extérieures au cheval (pistes dures, coups) ou propres au cheval (surcharge d'une partie du pied, aplombs défectueux). La seime en pince se traite facilement par un parage 4 points. La seime en quartier est plus difficile à traiter surtout si elle est proche du talon. Le traitement réside dans le rééquilibrage du pied, la suppression d'appui par le parage du pied et sur le fer, et le report de charge des talons sur les barres et la fourchette par l'utilisation d'un fer adapté, d'une plaque et souvent du silicone. La paroi est traitée par le retrait des tissus nécrosés, la pose d'un drain, un lacet de fils de suture métallique, et stabilisée par une résine renforcée par de la fibre de verre.



<https://www.youtube.com/watch?v=1I7WSBTMdTI&list=PLATYrVnX3WHVXUXMHDsZsU11gY65aGN7K&index=12>

Le Dr Perrin présente une technique originale de l'abord de la gestion des seimes quartes, et en particulier des seimes compliquées (plaies de paroi profondes). Après s'être attardé sur l'étiologie de cette pathologie (littérature, transmission de l'information), il propose la notion d'approche du matériau intelligent (Davis et collègues) : adaptabilité du pied à des stimuli spécifiques.

En pratiquant une fenêtre rectangulaire de part et d'autre de la seime dans la paroi jusqu'à la limite supérieure de celle-ci, il isole la plaie des contraintes en cisaillement et en pression. Avec l'avalure, ce rectangle descend naturellement en favorisant la cicatrisation de la lésion initiale. Les bords distaux de la lésion sont stabilisés par quelques agrafes. Des soins locaux (pansements protecteurs de la plaie) sont mis en place, et assez rapidement une corne de bonne qualité apparaît et les chevaux reprennent le travail plus rapidement.



<https://www.youtube.com/watch?v=VGyFDZEir7U&list=PLATYrVnX3WHVXUXMHDsZsU11gY65aGN7K&index=13>

### Connaissances fondamentales – Stephen O' Grady

(extrait de la traduction proposée par l'organisation – dégage l'intervenant de toute responsabilité quant à son contenu)

Une seime quarte est souvent associée à une déformation de la boîte cornée appelée talons chevauchés, alors qu'une seime en pince est associée à un pied bot ou droit. Dans les deux cas, la maréchalerie sera primordiale afin de décharger la zone du pied située en-dessous de l'atteinte. Ceci est obtenu grâce au parage, combiné à la sélection et à la mise en place d'un fer approprié.

L'auteur préfère utiliser une ferrure appropriée associée à une diminution de l'exercice afin de permettre à la seime de s'évacuer naturellement en laissant le pied repousser. S'il est nécessaire d'apporter une stabilité supplémentaire ou si le cheval a des compétitions, la seime peut être réparée grâce à des implants associés à des résines acryliques.



<https://www.youtube.com/watch?v=INn99VTsB4c&index=14&list=PLATYrVnX3WHVXUXMHDsZsU11gY65aGN7K>

#### Pour en savoir plus...

L'intégralité du compte-rendu du colloque (avec les vidéos) peut être d'ores et déjà consulté dans l'onglet «Listes thématiques» du portail documentaire sur le lien ci-dessous :

<http://mediatheque.ifce.fr/>

ou

[http://mediatheque.ifce.fr/index.php?lvl=cmspage&pageid=6&id\\_ru-brique=158](http://mediatheque.ifce.fr/index.php?lvl=cmspage&pageid=6&id_ru-brique=158)